



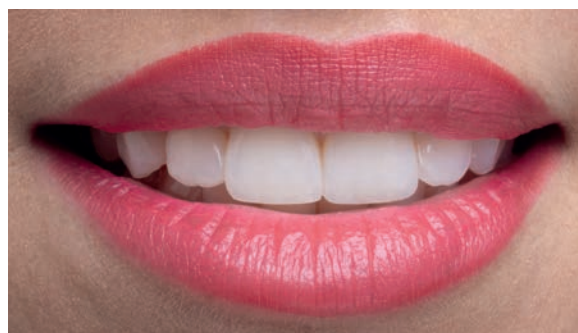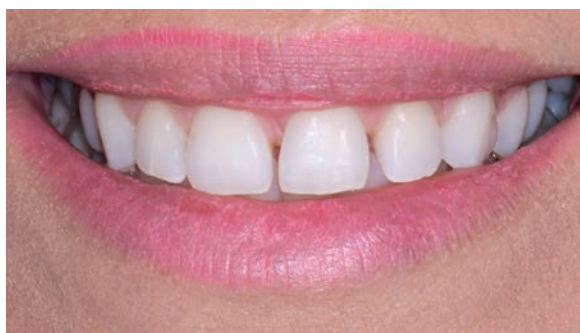Ricostruzioni adesive in resina composita no prep: chiusura diastemi

DR. ELISABETTA PASTORINI

Libero professionista in Cagliari

Paziente donna di 35 anni presenta dei diastemi tra gli incisivi superiori. La richiesta della paziente è la chiusura dei diastemi e l'allungamento dei due incisivi centrali. Le viene proposta una tecnica di ricostruzione con una resina composita adesiva senza alcun tipo di preparazione dentale ma solo con la mordenzatura acida totale del dente. La mascherina in silicone viene realizzata su una modellazione in cera (ceratura diagnostica) per guidare la procedura restaurativa. La fotografia finale mostra un'ottima integrazione morfologica, funzionale ed estetica. La linea del sorriso è armoniosa e gli incisivi offrono un ideale supporto alle labbra. I restauri anteriori in resina composita rappresentano sempre una sfida per l'operatore. È fondamentale conoscere le caratteristiche dei materiali compositi che si utilizzano. In questo caso è stato utilizzato un composito altamente estetico Estelite Asteria della Tokuyama. Un composito eccezionale, camaleontico, capace di replicare la natura. Le masse body in base al loro spessore modulano il grado di traslucenza, mentre le masse smalto riproducono l'effetto dello smalto naturale. In questo caso clinico sono state utilizzate una massa dentina A1B e due masse smalto, uno cromatico A1 (Estelite Sigma Quick) e uno acromatico WE. Con l'utilizzo di questi compositi si riesce ad ottenere il massimo risultato estetico usando poche masse con una riduzione dei tempi di lavoro, grazie al loro camaleontico adattamento cromatico offrono una grande semplificazione di stratificazione.

CASE REPORT



PRIMA E DOPO

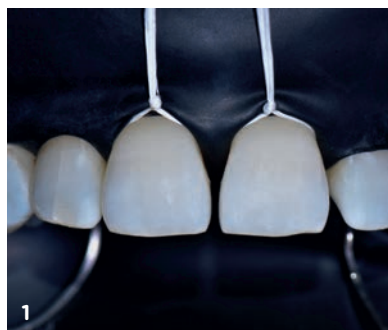

Fig. 1 - Isolamento degli elementi dentari con diga di gomma

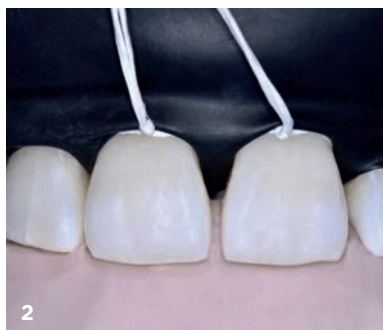


Fig. 2 - Utilizzo di una chiave in silicone come guida per le procedure di restauro

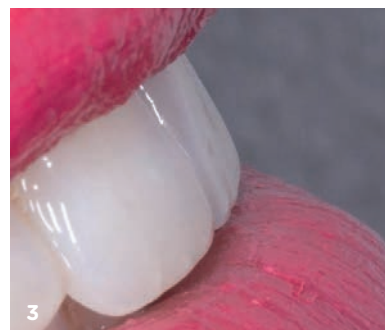


Fig. 3 - Sorriso finale della paziente